

●症例報告

有茎または遊離複合組織移植における高気圧酸素療法と Prostaglandine E₁ 静注の併用効果の検討—経皮酸素分圧測定による—

井上 治*** 外間 晶子** 湯佐 祚子**
野原 敦** 金谷 文則* 茨木 邦夫*

血管柄付き筋皮弁術などの術後補助療法として高気圧酸素療法 (HBO) あるいは Prostaglandine E₁ 点滴静注 (PGE₁ 静注) の有効性が報告されているが異論もある。われわれは経皮酸素分圧モニターを用いて血管柄付き筋皮弁術3例4筋皮弁, Rotation Plasty による下腿再接着術3例に対し HBO 単独, HBO と PGE₁ 静注の併用あるいは PGE₁ 静注単独における移植組織の経皮酸素分圧 (P_tO₂) を測定した。健康人では解剖学的対称側における P_tO₂ の左右差が極めて少ないことから対側と患側の P_tO₂ 測定を同時に行い, 患側に特異的な変化を評価, 検討した。HBO 単独では5例で低酸素状態の改善に有効であり, また HBO に PGE₁ 静注を併用することにより HBO 単独で効果が少なかった足底部筋皮弁2例を含む3例で酸素分圧の上昇に対し相乗効果が認められた。しかし平圧・空気吸入下で PGE₁ を静注した3例では P_tO₂ の増加はみられなかった。

キーワード：血管柄付複合組織移植, 高気圧酸素療法, プロスタグランディン E₁ 静注, 経皮酸素分圧モニター

Combined Effects of Hyperbaric Oxygen and Intravenously Administered Prostaglandine E₁ for Free or Pedicle Compound Tissue Transfers.

Osamu Inoue*** Akiko Hokama** Toshiko Yusa** Atsushi Nohara** Fuminori Kanaya* Kunio Ibaraki*

*Department of Orthopaedic Surgery, School of Medicine, University of the Ryukyus

**Division of Hyperbaric Medicine, Ryukyu University Hospital

Effectiveness of Hyperbaric oxygen therapy (HBO) or intravenous administration of prostaglandine E₁ (PGE₁) as the adjuvant therapies for vascularized cutaneous flaps have been reported either affirmatively or negatively. By transcutaneous oxygen pressure monitoring, we evaluated the tissue oxygen tensions on two pedi-

cle and two free vascularized myocutaneous flaps in three cases and two pedicle and one free rotation plasties in three cases. The tissue oxygen tensions were evaluated in HBO alone, HBO with PGE₁ and PGE₁ alone comparing the contralateral anatomical sites. HBO alone apparently increased the oxygen tension of the hypoxic tissues in five cases. HBO with PGE₁ increased transcutaneous oxygen tensions more effectively than HBO alone in three cases including the two cases in which HBO did not increase transcutaneous oxygen tensions. However, PGE₁ administered under normobaric air in three cases did not alter the oxygen tensions.

Keywords :

Vascularized tissue implantation
Hyperbaric oxygen therapy
Intravenous prostaglandine E₁ administration
Transcutaneous oxygen tension monitoring

*琉球大学整形外科

**琉球大学附属病院高気圧治療部

はじめに

筋皮弁術などの有茎あるいは血管吻合を必要とする遊離組織移植は広範な軟部組織の欠損を補填する術式として不可欠となりつつある。しかし術直後より血管束の痙縮や患部の腫脹などに起因する血行障害が見られることがあり、ときに移植組織全体または辺縁部が壊死に陥ることもある。補助療法として高気圧酸素療法 (HBO) あるいは Prostaglandine E₁ (PGE₁) 点滴静注の有効性がそれぞれ報告されている^{1)~3)}。しかし HBO は熱傷、下腿潰瘍、植皮などの皮膚病変の治療を促進することは従来より認められているが⁴⁾、筋皮弁術後の血行障害の改善には効果が少ないとの実験報告もみられる⁵⁾⁶⁾。また PGE₁ は動注では患肢における著明な末梢血管拡張作用が認められているが⁷⁾、PGE₁ の静注では全身的にも末梢血管を拡張するため局所の血行障害を改善することは少ないことも考えられる。われわれは組織の活性度の指標として連続測定できる経皮酸素分圧モニターを用いて、経皮的に酸素分圧を測定することにより筋皮弁術などの術後補助療法として HBO 単独での効果、および PGE₁ 静注との相乗効果を検討したので報告する。

方 法

1. 健康成人での HBO, PGE₁ が経皮酸素分圧 (P_tcO₂) に及ぼす効果

P_tcO₂ の解剖学的対称側における左右差および異時再現性をみるため、健康成人 (n=1) を対照とし、腓腹部内側あるいは踵部中央の左右に Radiometer 社製経皮酸素分圧モニター (43度 C 加温) を装着し、それぞれ HBO 単独および HBO と PGE₁ 静注 (2 回)、PGE₁ 静注 (1 回) の P_tcO₂ を測定した。

2. 臨床例での検討

血管柄付き筋皮弁 3 例 4 筋皮弁および下腿再接着術 (Rotation-plasty) 3 例の術後補助療法として HBO あるいは PGE₁ 静注の併用などを行う際、経皮酸素分圧モニターを患側すなわち筋皮弁の中央あるいは Rotation-plasty では下腿遠位外側に装着し、また健側すなわち解剖学的対称側の皮膚にも装着し、同時記録した。

HBO は第 2 種高気圧酸素治療装置を用い、平

圧・空気吸入から 100% 酸素吸入 (15L/min)、加圧 10 分、2 絶対気圧 50 分、減圧 15 分の経過中の P_tcO₂ をモニターした。HBO 単独あるいは HBO と PGE₁ 静注併用時のモニターを術後、隔日に各症例 1~3 回ずつ繰り返した。また 3 例に平圧・空気吸入あるいは平圧・100% 酸素吸入下で PGE₁ を点滴静注し、チェンバー内で P_tcO₂ 各 1 回モニターした。PGE₁ は小児 2 例に 10μg/hr、対照を含む成人 5 例には 20μg/hr で点滴静注した。

結 果

対照症例：44 歳、男。両側の腓腹部の P_tcO₂ は平圧・空気吸入および HBO 単独あるいは PGE₁ 静注併用でほとんど左右差がみられず、加圧によりほぼ同一の変動を示した。一方、P_tcO₂ を日を換えて測定した場合、100mmHg 程度の差がみられ、加圧による変動も異なり、異時再現性に乏しかったが、左右差はほとんどみられなかった。また HBO と PGE₁ 静注の併用における P_tcO₂ が HBO 単独よりも増加する傾向がみられたが、平圧・空気吸入における PGE₁ 静注では P_tcO₂ の増加はみられなかった。また平圧・100% 酸素吸入では P_tcO₂ は HBO 単独の 1/2 程度増加した (図 1)。両足踵部の P_tcO₂ は平圧・空気吸入で 100mmHg 以上を示し、HBO 単独、PGE₁ 静注単独では P_tcO₂ はほとんど増加しなかったが、HBO と PGE₁ 静注の併用では P_tcO₂ は増加する傾向があった。また踵部では P_tcO₂ における左右差が多少みられた (図 2)。

症例 1：35 歳、男。足部の大半を類腱腫と共に切除し、後脛骨動・静脈を茎とする足底筋皮弁にて断端を被ったが、術後、筋皮弁の血行障害をきたした。患側の P_tcO₂ は平圧・空気吸入では健側より低下していたが、HBO を単独で施行した場合は患側 P_tcO₂ の増加はわずかであった。しかし HBO に PGE₁ 静注を併用した場合は患側の P_tcO₂ は著増し、健側 P_tcO₂ に接近した。一方、平圧・空気吸入における PGE₁ 静注では患側の P_tcO₂ はむしろ低下する傾向がみられ、平圧・100% 酸素吸入にても患側 P_tcO₂ の増加はみられなかった (図 3)。足底筋皮弁の 1/2 が壊死に陥ったため壊死組織を切除し、血管吻合により遊離広背筋皮弁移植術を追加した。この筋皮弁上の患側 P_tcO₂ は平圧・空気吸入で健側より低下していたが、HBO あるいは HBO と PGE₁ 静注の併用で健側を凌駕して増

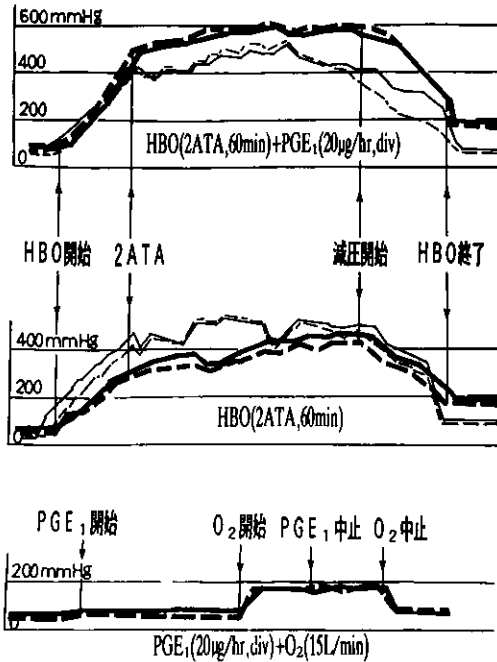


図1 対照成人例における両側腓腹部経皮酸素分圧測定
 実線は右側、破線は左側、太線と細線は日を換えて測定。
 異時再現性にやや乏しいが、左右差は少ない。

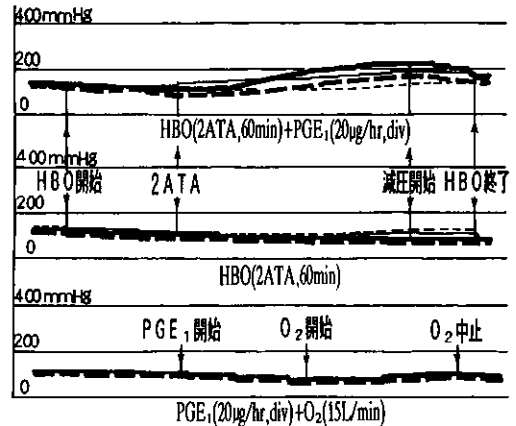


図2 対照成人例における両側踵部経皮酸素分圧測定
 実線は右側、破線は左側、太線と細線は日を換えて測定。
 踵部では大気圧・空気ですでに酸素分圧が高く、HBOに十分反応せず、左右差がややみられる。

加した(図4)。広背筋皮弁では血行障害はみられず、生着した。

症例2: 71歳, 女。足部ガス壊疽に対し後足根部切断を行い、後脛骨動・静脈を茎とする足底筋皮弁で断端を被覆した。患側 P_icO₂は平圧・空気吸入で健側より低下していたが、HBO 単独では遅れてわずかに増加した。HBO と PGE₁の併用では患側 P_icO₂は加圧と共に増加した(図5)。筋皮弁は部分壊死に陥り、糖尿病の合併により遷延治癒した。

症例3: 19歳, 男。腕神経叢引き抜き損傷後の指屈筋再建術として血管吻合により大腿薄筋皮弁の遊離移植術を行った。患側の P_icO₂は平圧・空気吸入で健側より低下していたが、HBO と PGE₁静注の併用で HBO 単独以上に早期から増加する傾向がみられた。平圧・100%酸素と PGE₁静注の併用では患側 P_icO₂は HBO 単独と同等まで増加し

たが、平圧・空気吸入における PGE₁静注では患側 P_icO₂の増加がみられなかった(図6)。遊離筋皮弁では血行障害はみられず、生着は良好であった。

症例4: 9歳, 男。大腿骨遠位骨肉腫の根治手術として遊離 Rotation-Plasty を施行した。すなわち膝部を分節状に切断後、足部を180度回旋して血管吻合にて再接着した。患側 P_icO₂は大気圧・空気では健側より低下していたが、HBO 単独で健側より増加し、さらに PGE₁静注との併用では健側をはるかに凌駕した。平圧・100%酸素と PGE₁静注の併用では患側 P_icO₂は増加したが健側には及ばなかった。平圧・空気吸入における PGE₁静注では患側 P_icO₂は増加しなかった(図7)。再接着した下腿は腫脹したが、生着は良好であった。

症例5: 10歳, 男。大腿骨遠位骨肉腫に対し大腿動・静脈を血管束として温存した有茎 Rotation-plasty を施行した。患側 P_icO₂は平圧・空気吸入で健側とほぼ同値で、HBO 単独および PGE₁静注との併用では健側と同等に増加した(図8)。患肢は腫脹したが壊死をきたさず生着した。

症例6: 63歳, 男。人工膝関節置換術後の深部感染に対し大腿動・静脈による有茎 Rotation-plasty を施行した。患側 P_icO₂は平圧・空気吸入で

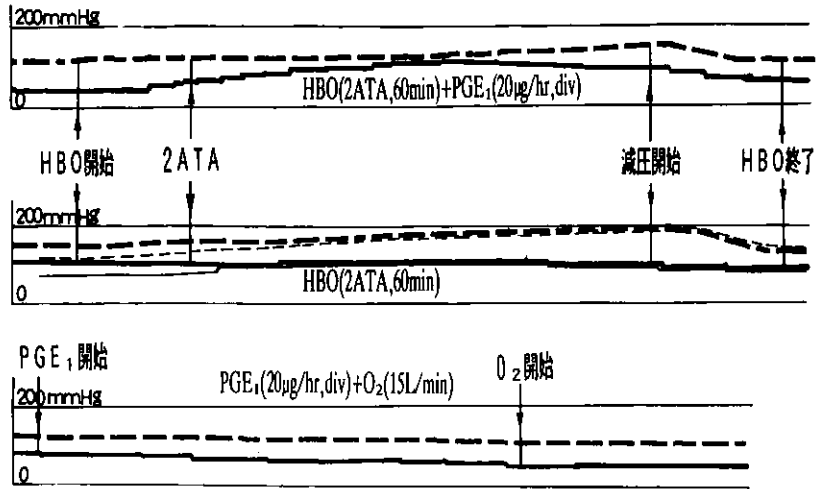


図3 症例1 35歳, 男

血管柄による足底筋皮弁術後, 遷延性血行障害

実線は患側, 破線は健側, 太線と細線は日を換えて測定 (図4~8と同)。

上段: 術後26日, 中段: 術後25日 (太線), 29日 (細線), 下段: 術後27日。

患側経皮酸素分圧 (実線) は HBO と PGE₁ 静注の併用により HBO 単独以上に増加したが, PGE₁ 静注単独では減少した。

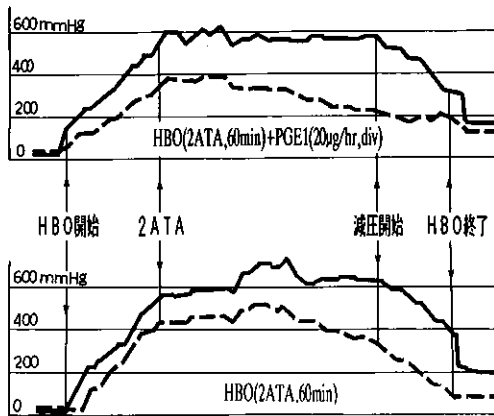


図4 症例1 血管吻合による遊離広背筋皮弁術後, とくに血行障害はみられない

上段: 術後6日, 下段: 術後5日。

患側経皮酸素分圧 (実線) は HBO 単独あるいは PGE₁ 静注との併用で健側 (破線) を凌駕して増加した。

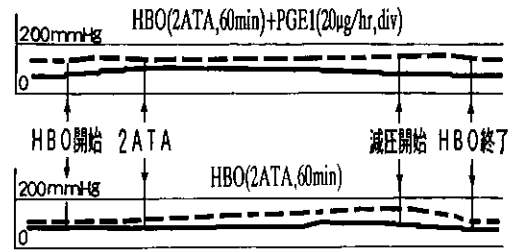


図5 症例2 71歳, 女

血管柄による足底筋皮弁術後, 遷延性血行障害

上段: 術後28日, 下段: 術後27日。

患側経皮酸素分圧 (実線) は HBO と PGE₁ 静注の併用で HBO 単独以上に増加した。

健側より低下していたが, HBO 単独および PGE₁ 静注の併用では患側 P_{tc}O₂ は健側と同等に増加した。患肢の腫脹は早期に消退し, 壊死はみられなかった (表1)。

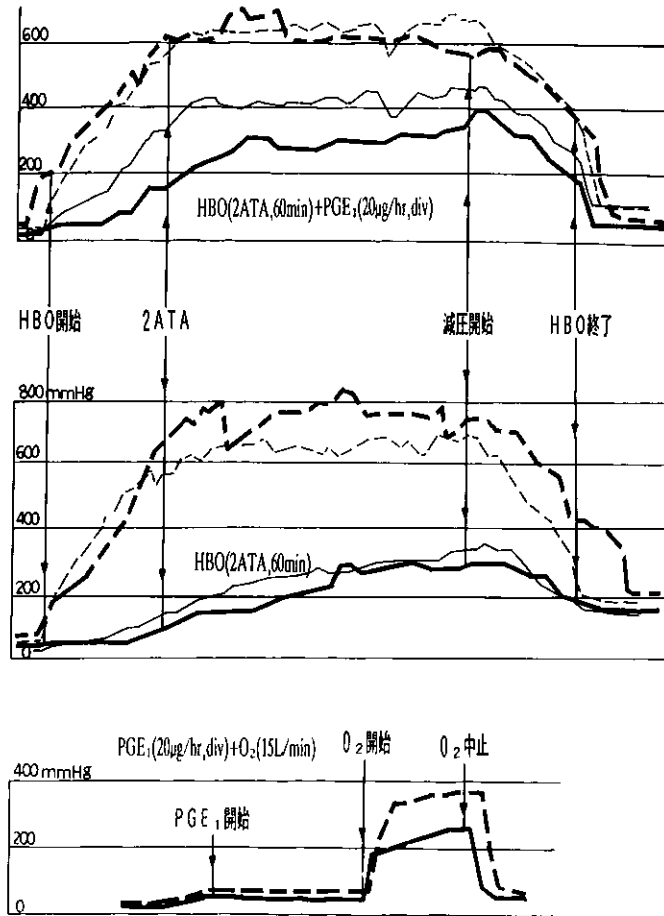


図6 症例3 19歳, 男

血管吻合による遊離薄筋皮弁, とくに血行障害はみられない
 上段: 術後6日(太線)・12日(細線), 中段: 術後5日(太線)・11日(細線), 下段: 術後10日。
 患側経皮酸素分圧(実線)はHBOとPGE₁静注の併用でHBO単独より高値を示したが, PGE₁静注単独では経皮酸素分圧の増加はみられなかった。

考 察

有茎あるいは血管吻合による遊離血管柄付き筋皮弁やRotation-plastyなどの複合組織移植は近年, 微小血管外科の発達に伴い, 広範な組織欠損の再建に整形外科分野では不可欠な術式となっている。このように単一の血管束のみから灌流される移植組織では動・静脈の痙縮, 血栓形成, 鬱滞・浮腫などの血行障害が程度の差はあるが術後, 早

期より認められることがあり, 移植組織が壊死に陥ると再建術そのものが徒勞になる危険性がある。そこで術後の補助療法が重要となり, 通常, 血管吻合が行われた場合はヘパリンなどの抗凝固剤あるいはウロキナーゼなどの血栓溶解剤が投与される。

HBOは血管柄付筋皮弁や指肢再接着などの生存率の改善を目的として臨床応用されつつあるが, 動物実験による報告ではHBOの有効性に相

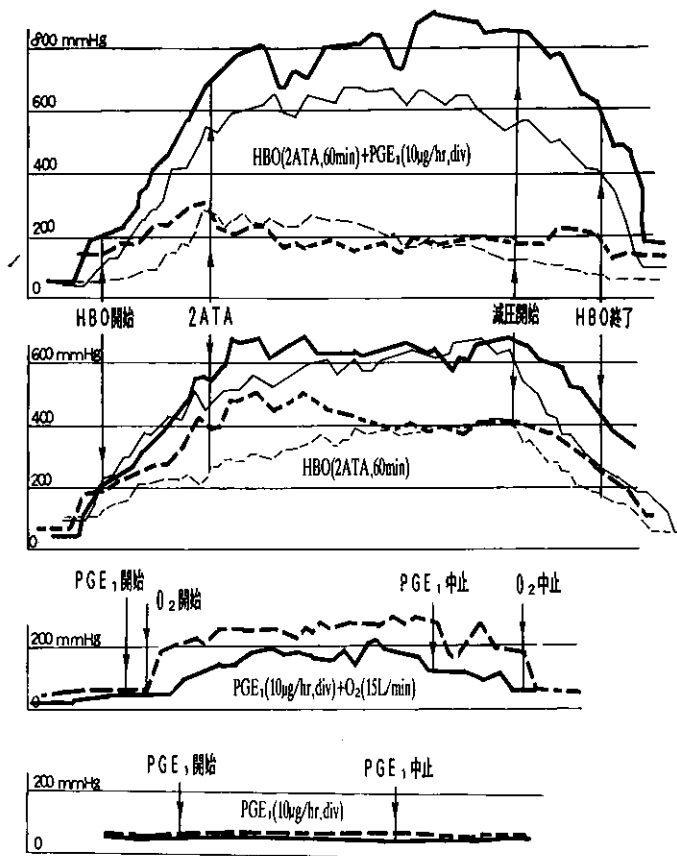


図7 症例4 9歳, 男

血管吻合による遊離下腿再接着術後, とくに血行障害はみられない
 上段: 術後5日(太線)・9日(細線), 中段: 術後4日(太線)・10日(細線), 下段: 術後6日, 最下段: 術後11日。
 患側経皮酸素分圧(実線)はHBO単独あるいはPGE₁との併用で健側(破線)を凌駕して増加したが, PGE₁単独では経皮酸素分圧の増加はみられなかった。

違がみられる。すなわち1966年に McFarlane らがラットの背部皮弁に HBO が有用であると報告して以来, 血管柄付き皮弁形成術における HBO の有効性が追試報告されている^{8)~11)}。しかし Esclamado らはラットの背部皮弁に対し, ステロイド投与で生着率の増加がみられたが, HBO 単独では生着率の増加はみられなかったと述べている¹²⁾。また Caffee らはブタの背部皮弁では HBO の効果はみられなかったと報告している¹³⁾。

PGE₁は末梢血管拡張作用を有するため動脈閉

塞性下腿潰瘍の治療に動注で用いられているが, PGE₁の点滴静注の有効性も報告されている¹⁴⁾¹⁵⁾。一方, Sasaki らは PGE₁静注はラット背部の血管柄付き皮弁の生着を促進したと報告したが¹⁶⁾, Leung らはラットの大腿動脈の切離, 再縫合を行い, PGE₁静注はむしろ血栓形成を促進したと述べており¹⁷⁾, 血管柄付組織移植に対する PGE₁静注の有効性に関しては報告も少なく, 結論は出ていないようである。また臨床では血管柄付き筋皮弁などにおける生着率, 壊死率などは術

式に左右され、補助療法としてのHBOやPGE₁静注などの評価が困難なことが多い。一方、術後血行障害の指標として皮膚の色調、皮膚温、Thermography、脈波計、レーザー・ドップラー血流計などがあるが、とりわけ経皮酸素分圧モニターは皮膚上から毛細血管の酸素分圧を測定するもので、簡便で、かつ組織の活性度(viability)をよく反映するため血管柄付き筋皮弁などの予後を判定する指標としてその有用性が報告されている¹⁸⁾¹⁹⁾。われわれは環境温度を一定にしたチャンバー内で健常人の左右対称側におけるP_{tc}O₂を測定したが、P_{tc}O₂は日差変動し、また高気圧環境においても異時再現性にやや乏しく、P_{tc}O₂の絶対値をそのまま比較できなかった。おそらくP_{tc}O₂測定時の測定部位のわずかな差、呼吸状態、血圧、心拍出量などがP_{tc}O₂に影響していると考えられたが、経皮酸素分圧測定は高気圧下においても常に左右差が極めて少ないことが判明した。そこで移植組織と対称側の同組織のP_{tc}O₂を同時に測定し、患側と健側を比較することによりHBO、PGE₁静注などがどの程度、患側に有効に作用したかを臨床的に検討することが妥当と考えた。

足底部は皮膚の厚さや血管分布が他の部位とはかなり異なっており、健常人対照でも足底部は腓腹部と比べ、平圧・空気吸入でP_{tc}O₂が高く、またHBOに対する反応が低い特徴があった。足底筋皮弁の2例(症例1・2)ではHBO単独において患側P_{tc}O₂の増加はわずかであったが、HBOとPGE₁静注の併用でP_{tc}O₂は明らかに増加した。また遊離筋皮弁移植を行った1例(症例3)では患側P_{tc}O₂はHBOとPGE₁静注の併用によりHBO単独以上の高値が得られたことからPGE₁静注のHBOに対する相乗効果がこれら3例に認められた。おそらく低酸素状態に陥った移植組織がPGE₁の末梢血管拡張作用によく反応し、HBOとの併用で酸素分圧が増加したのであろう。また血管吻合を行った3例中2例(症例1・4)では患側P_{tc}O₂がHBO単独およびPGE₁静注との併用で健側以上に増加した。おそらく血管吻合操作により柄血管が脱神経されたため酸素による生理的血管収縮作用が作動せず、HBOにて患側P_{tc}O₂が健側を凌駕したものと考えた。また血管束を温存してRotation-plastyを行った2例(症例5・6)では患側P_{tc}O₂はHBO単独およびPGE₁静注と

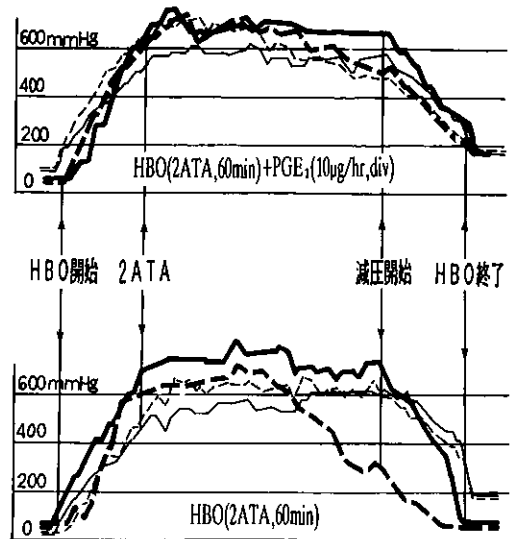


図8 症例5 10歳、男
血管柄による下腿再接着術後、とくに血行障害はみられない
上段：術後5日(太線)・9日(細線)、
下段：術後4日(太線)・8日(細線)。
患側経皮酸素分圧(実線)はHBO単独あるいはPGE₁静注との併用で健側(破線)と同等に増加した。

の併用において健側と同等の増加を示した。おそらく口径の大きな大腿動・静脈が無傷で温存されたため患部の血流状態は健側と同程度であったと考えられた。したがって移植組織に血行障害があり、低酸素状態が存在する場合には高気圧環境下においてPGE₁静注によく反応してHBO単独以上のP_{tc}O₂が得られるのではないかと推論している。しかし平圧・空気吸入でPGE₁静注を行った3例(症例1, 3, 4)では患側P_{tc}O₂は増加しなかったことからPGE₁を静注したことにより全身的に末梢血管が拡張され、そのため患部では相対的に血流量が減少する、いわゆるsteal現象(盗血流現象)をきたしたのではないかと考えている。同様にJainは阻血性下腿潰瘍においてPGE₁などの血管拡張剤の静注はむしろ健常部の血管を拡張させるため患部から血流がstealされると述べている²⁰⁾。

表1 高気圧酸素療法とPGE₁点滴静注における経皮酸素分圧
(mmHg: 平圧・空気吸入から増加した最高値)

No.	年齢・性	移植組織	HBO 単独	HBO+PGE ₁	PGE ₁ 単独
1	35歳・男	有茎足底筋皮弁 部分壊死	微増 (20mmHg)	増加 (85mmHg)	減少 (-30mmHg)
		遊離広背筋皮弁 壊死なし	著増 (680mmHg)	著増 (560mmHg)	
2	71歳・女	有茎足底筋皮弁 部分壊死	微増 (25mmHg)	軽度増加 (40mmHg)	
3	19歳・男	遊離薄筋皮弁 壊死なし	軽度増加 (250mmHg)	増加 (360mmHg)	増加なし
4	9歳・男	遊離下腿再接着 壊死なし	著増 (640mmHg)	著増 (880mmHg)	増加なし
5	10歳・男	有茎下腿再接着 壊死なし	増加 (780mmHg)	増加 (720mmHg)	
6	63歳・男	有茎下腿再接着 壊死なし	増加 (480mmHg)	増加 (500mmHg)	

著増: 健側値以上の増加

まとめ

血管柄付き筋皮弁術3例4筋皮弁および血管柄付き複合組織移植である Rotation-Plasty 3例の術後補助療法として HBO と PGE₁ 静注の効果を検討した。経皮酸素分圧を健側と比較して測定することにより HBO はこれらの低酸素状態の改善に有効であり、PGE₁ 静注の併用で HBO との相乗効果が期待できることが分かった。しかし PGE₁ 静注は単独では効果がみられないようである。

【参考文献】

- Jain, K.K.: Textbook of hyperbaric medicine. Hogrefe and Huber Publishers, Tront. 1990, pp 345-348, pp 299
- Bower, J.C., Strauss, M.B. and Hart, G.B.: Clinical experience with hyperbaric oxygen therapy in the salvage of ischemic skin flaps and grafts. J. Hyperbaric Med. 1: 141-149, 1986
- Knight, K.R., Lepore, D.A. and O'Brien, B.M.: Interrelationships between prostanoids and skin flap survival. Prostaglandins Leukotrienes and Essential Fatty Acids. 44: 195-200, 1991
- Davis, J.C. and Hunt, T.K.: Hyperbaric Oxygen Therapy. Undersea Medical Society, Inc. Maryland, 1975
- Esclamado, R.M., Larrabee, Jr. W. F. and Zel, G.E.: Efficacy of steroids and hyperbaric oxygen on survival of dorsal skin flaps in rats. Otolaryngol. Head Neck Surg. 102: 41-44, 1990
- Caffee, H.H. and Gallagher, T.J.: Experiments on the effects of hyperbaric oxygen on flap survival in the pig. Plast. & Reconst. Surg. 81 (5) 751-754, 1988
- Creutzig, A., Creutzig, H. and Alexander, K.: Effects of intra-arterial prostaglandine E1 in patients with peripheral occlusive disease. European J. Clinical Investigation. 16, 480-485, 1986
- McFarlane, R.M. and Wermuth, R.E.: The use of hyperbaric oxygen to prevent necrosis in experimental pedicle flaps and composit skin grafts. Plast. & Reconstruct. Surg. 37 (5): 422-430, 1966
- Zamboni, W.A., Roth, A.C., Russell, R.C., Nemiroff, P.M. Casas, L. and Smoot, E.C.: The effect of acute hyperbaric oxygen therapy on axial pattern skin flap survival when administered during and after otal ischemia.

- J. Reconst. & Microsurg. 5 (4) 343-347, 1989
- 10) Kaelin, C.M., Im, M.J., Myers, R.A.M., Manson, P.N. and Hoopes, J.E.: The effects of hyperbaric oxygen on free flaps in rats. Arch. Surg. 125 (5): 607-609, 1990
 - 11) Gruber, R.P., Brinkley, F.B., Amato, J.J. and Mendelson, J.A.: Hyperbaric oxygen and pedicle flaps, skin grafts and burns. Plast. & Reconst. Surg. 45 (1): 24-30, 1990
 - 12) Esclamado, R.M., Larrabee, W.F. and Zel, G. E.: Efficacy of steroids and hyperbaric oxygen on survival of dorsal skin flaps in rats, Otolaryngol. Head Neck surg. 102: 41-44, 1990
 - 13) Caffee, H.H. and Gallagher, T.J.: Experiments on the effects of Hyperbaric oxygen on flap survival in the pig. Plast. & Reconst. Surg. 81 (5): 751-754, 1988
 - 14) Schaffler, P., Hamette, D. and Leipnitz, G.: Therapeutic efficacy of intravenously applied prostaglandine E₁. VASA-Suppl. 28: 19-25, 1989
 - 15) 久我貴之, 植木幸一, 西山利弘, 藤岡顕太郎, 竹中博昭, 相川裕之, 三隅弘三, 江里健輔: 経皮的酸素分圧および二酸化炭素分圧値からみた微小循環に及ぼすプロスタグランディン E₁点滴静注の効果。日臨外医学会誌50(7): 1319-1324, 1989
 - 16) Sasaki, G.H. and Pang, C.Y.: Experimental evidence for involvement of prostaglandins in viability of acute skin flaps. Plast. & Reconst. Surg. 67 (3): 335-340, 1981
 - 17) Leung, P.C., Chan, M.Y. and Roberts, M.B.: The use of prostaglandins as local antithrombotic agents in microvascular surgery. British J. of Plastic Surg. 34: 38-40, 1981
 - 18) Achauer, B.M., Black, K.S. and Litke, D.K.: Transcutaneous PO₂ in flaps: A new method of survival prediction.: Plast. & Reconst. Surg. 65 (6) 738-745, 1980
 - 19) Mahoney, J.L. and Lista, F.R.: Variations in flap blood flow and tissue PO₂: A new technique for monitoring flap viability. Annals of Plastic Surgery. 20 (1) 43-47, 1988
 - 20) Fukui, A., Maeda, M., Inada, Y., Tamai, S. and Mine, T.: An investigation of venous pressure and oxygen tension in human extremities: An experimental study of survival in pedicled venous flaps.: J. Reconst. Microsurgery. 7 (3) 217-221, 1991