

●原 著

高気圧酸素療法が骨膜性骨形成に及ぼす効果に関する
実験的・臨床的検討井上 治*** 湯佐 祚子** 野原 敦**
幸地 貴子** 島袋 博之* 茨木 邦夫*

われわれは高気圧酸素療法(HBO)が骨膜性骨形成に及ぼす効果を雑種犬11頭および1臨床例について検討した。

動物実験では11頭の雑種犬を用い、橈骨骨幹部を切除後に HBO 治療群(2絶対気圧, 1時間/日, 4週間)と対照群(大気圧)に分けた。HBO 治療群(6頭)では新生骨は1~2週間でみられ、豊富な架橋仮骨が術後7週までに形成された。対照群(6頭)では新生骨の出現は HBO 群と比べ1週間以上遅れ、骨形成能が乏しいため架橋仮骨は形成されなかった。また尺骨の疲労骨折を対照群では6頭中5頭に合併したが、HBO 治療群では6頭中2頭のみ合併した。同様に橈骨が骨膜下に切除された臨床例を提示した。13歳・男子の橈骨に発生した急性骨髄炎の症例では、橈骨骨幹部亜全摘術と HBO によりわずか術後4週間で架橋骨形成が認められた。したがって HBO は新鮮骨折などの治癒過程を促進する有効な治療法と考えられた。

キーワード：高気圧酸素療法, 骨膜性骨形成, 急性骨髄炎

Experimental and Clinical Evaluation for the Effects of Hyperbaric Oxygen Therapy on Periosteal New Bone Formation

Osamu Inoue*** Toshiko Yusa** Atsushi Nohara** Takako Kochi** Hiroyuki Shimabukuro* Kunio Ibaraki*

*Department of Orthopaedic Surgery, University of the Ryukyus, School of Medicine

**Division of Hyperbaric Medicine, University of the Ryukyus, School of Medicine

We evaluated the effect of hyperbaric oxygen therapy (HBO) on the periosteal new bone formation in 11 mongrel dogs and in one patient.

Experimentally, 11 mongrel dogs were divided into HBO (2ATA, 1 hr/day, for 4 weeks) group and control (normobaric atmosphere) group after resection of diaphysis of the radius. In HBO group (n=6), new bone formation was revealed within 1-2 weeks and abundant bridging callus

was formed by 7 weeks after operation. In control group (n=6), new bone formation was retarded one week or more compared to HBO group and bridging callus was not formed as a result of poor osteogenesis. In addition, fatigue fractures of the ulna was observed in 5 out of 6 dogs in control group, while only 2 out of 6 dogs in HBO group.

Clinically, a similar case of subperiosteally resected radius was presented. 13 year-old boy with acute osteomyelitis in the radius demonstrated bridging new bone formation only 4 weeks after sub-total resection of the diaphysis and HBO. Those results indicate that HBO will be applicable clinically to facilitate the healing process of fresh bone fractures.

Keywords : _____

hyperbaric oxygen therapy
periosteal bone formation
acute osteomyelitis

*琉球大学医学部整形外科

**琉球大学医学部附属病院高気圧治療部

はじめに

Basset は未分化間葉細胞を培養し、高分圧酸素が骨組織の分化を促進させ、また酸素分圧が低下すると軟骨が形成されることを報告したり¹⁾。一方、高気圧酸素療法 (HBO) を併用して骨折の治癒を早める動物実験では Coulson, Wray, Yablon らが 2~3 絶対気圧 (以下, ATA) 2~6 時間/日の HBO を 20~40 日間行い、ラットの大腿骨あるいは脛骨骨折が骨癒合に至る過程をレ線学的に観察し、その有効性を報告した^{2)~4)}。しかしラットなどの小動物は骨膜性骨形成能が極めて旺盛であり、またラットの骨形成では osteon (骨単位) がみられないことなど骨形成において人とかなり異なっていた。また通常、臨床では 2 ATA 1 時間/日の HBO が慢性骨髄炎などに対して長期に行われるが、Coulson, Wray らの実験では人体に通常行うより高圧かつ長時間/日の HBO であった。一方、臨床では Strauss は HBO を長管骨骨折の治療に、Malloy は下顎骨骨切り術後に HBO を併用し、共に骨癒合期間の短縮が得られたことを報告した⁵⁾⁶⁾。しかし臨床で経験する骨折は極めて多種多様であり、また同様の骨折でも治療法、年齢、栄養状態などによりその骨癒合率が大きく異なることも事実である⁷⁾。そこで、われわれは骨形成過程および骨形成速度が比較的、人と近似していると考えられている犬を用い⁸⁾、臨床の HBO で副作用がほとんど問題にならないとされている条件、すなわち 2 ATA 60 分/日を 4 週間行い、犬の骨膜下骨形成が促進される過程をレ線学的に観察した。また本動物実験のモデルとなった 1 臨床例で、HBO により骨膜下骨形成が明らかに促進されたと考えられる症例を供覧し、HBO の骨形成に対する有用性を検討したので報告する。

実験的研究

1. 方 法

体重 10kg 前後の雑種犬 11 頭を用い、HBO 療法を行った群 (HBO 群) 6 頭と、HBO 非施行群 (対照群) 6 頭に分けた。HBO 群の 6 頭の内訳は骨端線の開存している幼若犬 (若犬) 4 頭と骨端線の閉鎖した成犬 2 頭の計 6 頭である。対照群は若犬 2 頭と成犬 4 頭の計 6 頭である。HBO 群の 1 頭は HBO 群の実験終了後に対照群として反対側を

再度、実験に供した。これら 11 頭を Ketamine 250mg + 硫酸アトロピン 0.2mg の筋注で麻酔を導入し、Pentobarbital 250mg の筋注にて維持した。無菌操作にて骨膜を温存して橈骨骨幹部を 4cm 切除し、止血後、ドレーンを留置せずに閉創した。HBO 群は翌日より 2 ATA 60 分の HBO (羽生田鉄工所製第一種高気圧酸素治療装置にて加圧 10 分, 2 ATA 50 分, 減圧 15 分で酸素濃度は 90~95% を維持) を 1 日 1 回, 連日 4 週間施行した。レ線像は HBO 群および対照群共に術直後から 1 週ごとに術後 7 週まで撮影した。当初、HBO 群と対照群の各 2 頭は術後 4 週間のみ仮骨形成を観察し、実験を中断したが、HBO 群 4 頭および対照群 4 頭では術後 7 週間まで観察し、骨癒合あるいは骨癒合不全などの転帰を確認した。

橈骨骨幹部骨膜下切除後のレ線像を次のように 7 段階に分けて評価した。(一) 仮骨は全く見られない, (±) 少量の仮骨がうっすらと見える, (+) 少量の仮骨が明らかに見られる, あるいは中等量の仮骨がうっすらと見える, (++) 中等量の仮骨が明らかに見える, (卅) 大量の仮骨が明らかに見える, (卍) 骨欠損部がほぼ新生骨で補填されている, (卍) 架橋骨癒合 (表 1)。

2. 結 果

術後の深部感染は 11 頭すべてでみられなかったが、対照群では HBO 群と比べ創治癒が遅延する傾向がみられた。

HBO 群：橈骨切除後のレ線学的推移では術後 1 週 (7 日) で若犬 4 頭に少量の仮骨が見られたが、成犬 2 頭では仮骨は見られなかった。術後 2 週 (14 日) では若犬 2 頭 (No. 1, 2) で中等量の仮骨が見られ、また成犬 2 頭では若犬より 1 週間遅れて中等量の仮骨が認められた。術後 3~4 週では 5 頭に大量の仮骨形成が見られたが、1 頭 (No. 4) では中等量の仮骨にとどまった。術後 5 週以降は HBO を施行しなかったが術後 7 週まで観察した 4 頭ではその後も旺盛な骨膜下骨形成がみられ、4 頭とも橈骨の架橋骨癒合が得られた。また橈骨切除後、1・3 週で 2 頭 (No. 4, 6) に尺骨骨幹部骨折を合併した。

対照群：橈骨切除後のレ線学的推移では術後 1 週で成犬の 1 頭 (No. 10) のみに少量の仮骨がみられた。術後 2 週では若犬 2 頭に中等量の仮骨がみられたが、他の成犬 3 頭では仮骨形成はほとんど

表1 橈骨骨幹部切除後のレ線学的推移

No.			1週	2週	3週	4週	5週	6週	7週	転帰	
高気圧酸素治療群	1	若犬	橈骨	+	卍	卍	卍	卍	卍	骨癒合	
		尺骨								肥厚	
	2	若犬	橈骨	+	卍	卍	卍	/	/	/	
		尺骨					/	/	/	/	
	3	若犬	橈骨	±	+	卍	卍	卍	卍	骨癒合	
		尺骨								肥厚	
	4	若犬	橈骨	±	±	卍	卍	/	/	/	
		尺骨			骨折		/	/	/	/	
	5	成犬	橈骨	-	卍	卍	卍	卍	卍	骨癒合	
		尺骨								肥厚	
	6	成犬	橈骨	-	卍	卍	卍	卍	卍	骨癒合	
		尺骨	骨折							骨癒合	
対照群	7	若犬	橈骨	-	卍	卍	卍	卍	卍	偽関節	
		尺骨	骨折							偽関節	
	8	若犬	橈骨	-	卍	卍	卍	/	/	/	
		尺骨		骨折			/	/	/	/	
	9	成犬	橈骨	-	-	+	+	卍	卍	卍	偽関節
		尺骨	骨折								偽関節
	10	成犬	橈骨	±	±	+	+	/	/	/	
		尺骨	骨折					/	/	/	
	11	成犬	橈骨	-	-	±	±	+	卍	卍	偽関節
		尺骨	骨折								偽関節
	12	成犬	橈骨	-	-	-	-	-	-	-	偽関節
		尺骨									肥厚なし

どみられなかった。術後3～4週では若犬2頭で大量の仮骨がみられたが成犬3頭では少量～中等量の仮骨がみられる程度であり、成犬1頭(No. 12)では仮骨形成は全くみられなかった。術後7週まで観察した4頭では5週以降の骨膜下骨形成はほとんどにみられず、全て橈骨は偽関節となった。また橈骨切除後、1週で6頭中4頭に、2週で1頭に尺骨骨幹部骨折を合併し、術後7週まで観察した4頭中3頭では尺骨も偽関節となった(表1)。

反対側の橈骨を対照とした1頭：若犬1頭(表

1, No. 1)は右橈骨骨幹部切除後、HBOを4週間行い、7週間後に架橋骨癒合が得られた。同じ若犬(表1, No. 7)をその1ヵ月後に左橈骨骨幹部切除を行い、対照として7週間観察した。経時的レ線像ではHBO側は術後1週より仮骨形成が見られ、3週で橈骨切除部に大量の仮骨が形成され、術後7週で橈骨の架橋骨癒合が得られた(図1)。一方、対照側では術後1週で仮骨形成は認められず、2週より中等量の仮骨が形成されたが、4週以降の骨形成は乏しく、7週までの経過で骨癒合は得られず、橈骨は偽関節となった。またHBO側

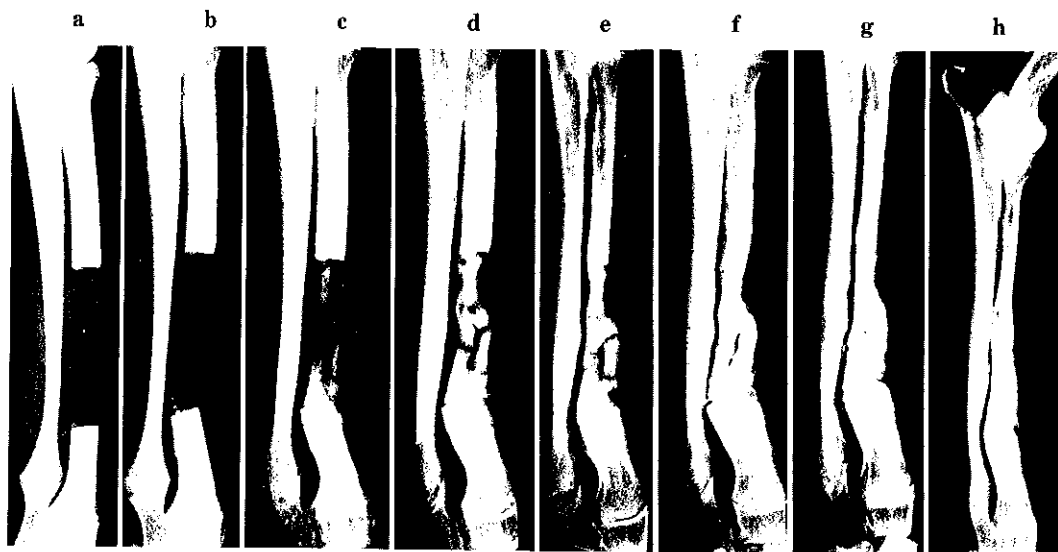


図1 若犬 (表1, No.1.)

a : 術直後, b : 1週後, c : 2週後, d : 3週後, e : 4週後, f : 5週後, g : 6週後, h : 8週後
 右橈骨骨幹部を4cm 切除後, 高気圧酸素療法を4週間施行した。
 骨膜下骨形成は良好で, 架橋骨癒合が得られ, 尺骨は荷重負荷により肥厚した,

は尺骨の骨折を来さず, また骨幹部の骨膜性肥厚がみられたが, 対照側は術後1週で尺骨骨幹部骨折を合併し, 術後7週では尺骨も骨癒合は得られなかった(図2)。以上から対照群では若犬の骨膜性骨形成は成犬より良好であり, また HBO 治療群でも若犬の骨形成は良好で, 仮骨が早期よりみられた。HBO 群と対照群を比較すると若犬あるいは成犬にかかわらず HBO 群では骨膜性骨形成は明らかに促進され, また荷重負荷による疲労骨折を予防する効果も認められた。

臨床例の検討

1. 症例1. 13歳, 男子。右橈骨急性血行性骨髄炎。

発熱および右手関節部の発赤, 腫脹, 疼痛を来し, 橈骨の骨破壊を指摘され当科を紹介された。橈骨遠位骨幹端より全骨幹部に及ぶ広範な急性血行性骨髄炎の診断にて骨膜下に腐骨を全て掻爬し, 持続吸引を留置して閉創した。術後は黄色ブドウ球菌が検出されたため, 感受性の高い抗生剤を投与し, また HBO (2 ATA 60分) を術後10日目より週6回, 計16回施行した。赤沈値は術前57mm/hrであったが術後7日目には35mm/hr,

術後14日で25mm/hr, 21日で13mm/hrと鎮静化した。レ線像上, 術後14日では骨膜下に旺盛な骨形成がみられ, またその4日後には骨欠損部をほぼ充填する骨形成が認められた。術中, 広範な骨欠損を生じたため二次的な骨移植術を予定していたが, わずか1ヵ月で骨欠損部は新生骨で補填され, 骨髄炎は治癒した(図3)。

考 察

従来, 骨折の治療などにおいて骨形成能を促進させることは困難と考えられていたが⁷⁾, 近年, 遷延性骨癒合の治療に電気刺激療法が実用化されており, また骨形成因子の開発も行われている⁹⁾¹⁰⁾。一方, HBO が骨形成能を促進させるとの実験報告もあるが, その臨床的有効性に関しては結論が出ていない¹¹⁾。骨折の治癒を促進させる目的で HBO を利用した動物実験として Coulson はラットの大腿骨骨折に対し3 ATA・2時間/日の HBO を行い, 破断(再骨折)試験において強度の増加と Ca⁴⁵ (アイソトープ) 取り込み試験において骨塩量の増加を証明した²⁾。Wray はラットの脛骨骨折に対し, 2 ATA・6時間・20日間の HBO を行い破断試験で骨強度の増加が得られたと報告し

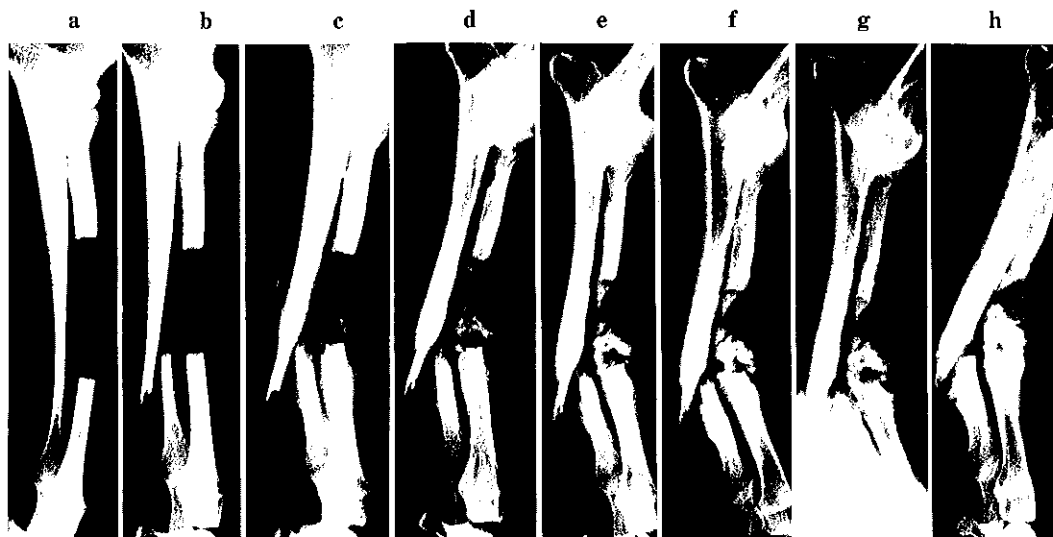


図2 若犬(表1, No.7, No.1と同一犬)

a:術直後, b:1週後, c:2週後, d:3週後, e:4週後, f:5週後, g:6週後, h:8週後
左橈骨骨幹切除後, 経過のみ観察し, 対照側とした。
骨膜下骨形成は乏しく, 尺骨は荷重負荷による骨折を合併した。

た⁹⁾。Yablonはラットの大腿骨骨折に対し3 ATA・1時間×2/日のHBOを行い, 30日で豊富な新生骨が骨膜下および骨髄内に形成され, 40日で骨折部の改築がみられたが, 対照では骨形成はおよそ10日遅延し, 組織学的には軟骨が多く残り, 骨化は遅延したと述べている⁹⁾。しかしラットなどの小動物は骨端線閉鎖後も骨膜性の骨形成能が極めて旺盛であることから, これらの動物実験でHBOの効果を対照と比較するには3 ATA・2時間/日以上HBOが必要であったと考えられる。一方, Barthらはラット大腿骨骨幹端に作った骨欠損部が修復される過程を観察し, HBO(2 ATA, 90分)を1日に1回施行した場合は新生骨による修復は良好であったが, 同様のHBOを1日に2回・2週間施行した場合は骨形成がかえって抑制されることを報告している¹²⁾。そこでわれわれは2気圧1時間/日・4週間のHBOによる動物実験を採用した。また犬など中型以上の動物はラットなどのげっ歯類と異なり, 骨膜性骨形成以外にも骨単位(osteon)性骨形成能を有し, また寿命も長いことからより人に近い骨代謝を持つと考えられている⁸⁾¹³⁾。そこでわれわれは犬を実験に供することがHBOの臨床応用には不可欠と考え

た。また雑種犬では年齢を推し測ることは困難であることから骨端線閉鎖前の犬(若犬)と閉鎖後の犬(成犬)に分け, HBO療法施行群と非施行群(対照群)とを比較検討することが必要と考えた。対照群の若犬では骨形成速度および骨形成量が同群の成犬より明らかに大であったが, 成犬においてもHBOを施行した場合には骨形成速度および骨形成量が対照群に比し明らかに促進していた。よってHBO療法は臨床的には成長期にも有効であるが, 骨形成能が低下している成人に対しとくに有用性が高いと考えられた。またHBO群では若犬および成犬ともに旺盛な骨形成のため7週間ではほぼ架橋骨癒合が得られたが, これはHBOを4週間で中断した後も3週間以上に渡り骨形成が継続されたためである。おそらく骨膜下に連続性に形成された新生骨がHBOを中断した後も両橈骨端を連結し, 良好な骨形成の母床が作られたためであろう。したがって臨床的にも1ヵ月程度のHBOで仮骨による良好な母床が形成されれば, HBOを中断後も骨形成に好影響を及ぼすことが考えられる。われわれは当初, 橈骨切除部の骨形成のみを観察したが, 橈骨を切除すると尺骨に荷重負荷がかかり, 疲労骨折を来す場合があること

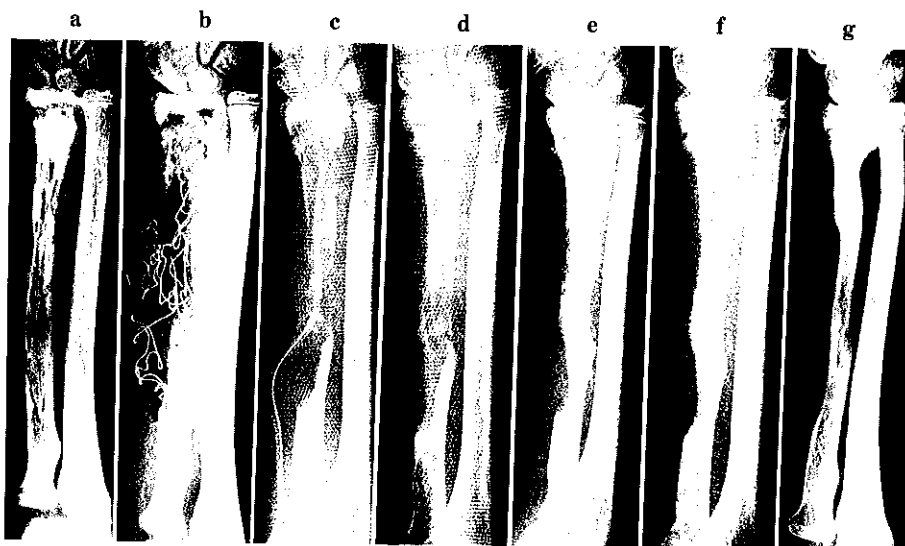


図3 13歳，男．右橈骨急性血行性骨髄炎，
 a：術前，b：腐骨の搔爬，c：術後5日，d：術後14日，e：術後18日，f：術後25日，
 g：術後4ヵ月
 広範な病巣搔爬後，高気圧酸素療法を16回施行し，橈骨はほぼ再生した。

がわかった。HBO 施行群では6頭中若犬1頭，成犬1頭の2頭に疲労骨折を合併し，HBO 非施行群では6頭中若犬2頭，成犬3頭の5頭の高率に疲労骨折を合併した。一方，HBO 群で尺骨骨折を合併しなかった4頭では早期より荷重負荷に対応する骨膜反応がみられ，尺骨骨幹部の横径肥大を来した。すなわち荷重負荷に対してHBOは疲労骨折を予防し，早期より骨幹部の強度を増強させるという臨床的にも注目すべきHBOの効果が認められた。

臨床では本症例のような急性血行性骨髄炎は最近，減少傾向にあるが，広範な病巣で，かつ腐骨を形成するものは通常，抗生剤投与に加えて病巣搔爬と開放創処置が必要である¹⁴⁾。一方，骨髄炎に対するHBOの有用性の報告は多く¹⁵⁾，とくに本症例では病巣搔爬のみを行い，閉創したが病巣はHBO下に完全に鎮静化し，HBOの効果は明らかであった。また骨幹部を骨膜下に切除し，骨移植を行わない場合，骨膜性骨形成による架橋骨癒合は通常，期待できないことが多いが¹⁶⁾，本症例ではわずか数週間で広範な骨欠損部が新生骨により補填されたことは整形外科の常識を逸脱するものであった。おそらく骨髄炎による骨膜の炎症性増殖

と血管増生が存在している状態でHBOを行ったことが大量の骨形成を促進したのではないかと考えた。さてHBOが骨形成を促進させる機序であるが，HBOが至適条件で熱傷，潰瘍，骨壊死などのほとんど全ての創傷治癒過程を促進するのとおそらく同様の機序であると考えている。したがって本実験結果から骨膜下骨切除などの修復に際して血管新生，仮骨形成および骨化などの全修復過程を促進させるのであろう。

結 語

われわれは高気圧酸素療法が雑種犬あるいは臨床例において骨膜性骨形成を促進させることを報告した。したがって高気圧酸素療法は新鮮骨折，疲労骨折などに対する臨床応用が期待される新しい治療法と考えられる。

参 考 文 献

- 1) Basset, C.A.L., Herrmann, L.: Influence of oxygen concentration and mechanical factors on differentiation of connective tissue in vitro. NATURE, 190: 460-461, 1961
- 2) Coulson, D.B., Ferguson, A.B., Diehl, R.C.: Effect of hyperbaric oxygen, on the healing

- femur of the rat. *Surg. Forum*, 17 : 449-450, 1966
- 3) Wray, J.B., Rogers, L.S. : Effect of hyperbaric oxygenation upon fracture healing in the rat. *J.Surg.Res.*, 8 : 373-378, 1967
 - 4) Yablon, I.G., Cruess, R.L. : The effect of hyperbaric oxygen on fracture healing in rats. *J. Trauma*, 8 : 186-202, 1968
 - 5) Strauss, M.B., Hart, G.B. : Clinical experiences with HBO in fracture healing. In : Smith, G. (ed) *Proceedings of the 7th International Congress on Hyperbaric Medicine*. University of Aberdeen Press. Aberdeen. pp 329-332, 1977
 - 6) Malloy, R.B. Kolodny, S.C. : Osteogenesis enhancement. *Hyperbaric Oxygen Therapy*, In : Davis, J.C. (ed) *The Undersea Medical Society*, pp 281-285, 1977
 - 7) 水野耕作 : 骨折の基礎と臨床. *整形外科* 42 : 1971-1978, 1991
 - 8) Eitel, F., Kipp, F., Jacobson, W., Schweiberer, L. : Bone regeneration in animals and in man. *Arch. Orthop. Traumat. Surg.*, 99 : 59-64, 1981
 - 9) Lindsey, R.W., Grobman, J., Leggon, R.E., Panjabi, M., Friedlaender, G.E. : Effects of bone graft and electrical stimulation on the strength of healing bony defects in dogs. *Clin. Orthop.*, 222 : 275-280, 1986
 - 10) Urist, M.R., Nilsson, O., Rasmussen, J., Hirota, W., Lovell, T., Schmalzreid, T., Finerman, G. A.M. : Bone regeneration under the influence of a bone morphogenetic protein (BMP) beta tricalcium phosphate (TCP) composite in skull trephine defects in dogs. *Clin. Orthop.*, 214 : 295-304, 1987
 - 11) Jain, K.K. : *Textbook of Hyperbaric Medicine*. Hogrefe & Huber Publishers, Toronto. 1990
 - 12) Barth, E., Sullivan, T., Berg, E. : Animal model for evaluating bone repair with and without adjunctive hyperbaric oxygen therapy (HBO) : *J. Invest. Surg.*, 3 : 387-392, 1990
 - 13) Martin, R.B., Butcher, R.L., Sherwood, L.L., Buckendahl, S.P., Boyd, R.D., Farris, D., Sharkey, N. and Dannucci, G. : Effects of ovariectomy in beagle dogs. *Bone*, 8 : 23-31, 1987
 - 14) Nade, S. : Acute Haematogenous Osteomyelitis in infancy and childhood. *J. Bone Joint Surg*, 65-B : 109-119, 1983
 - 15) 川島真人, 田村裕昭, 高尾勝浩 : 骨・関節感染症に対する高気圧酸素療法. *別冊整形外科*, 15 : 138-142, 1989
 - 16) 永田見生 : 長管骨再生に関する実験的, 臨床的研究(骨膜の骨形成能について). *久留米医学会雑誌*, 43 : 1107-1137, 1980